· 脑血管病 ·

肺动静脉畸形右向左分流的对比增强经颅多普勒超声检测特点

孙葳　杨敏　要雅君　邢海英　彭清　舒俊龙
门茜　刘冉　许珂　邹英华　黄一宁

【摘要】 **目的**　使用对比增强经颅多普勒超声(contrasted transcranial Doppler sonography, cTCD)检测肺动静脉畸形(pulmonary arteriovenous malformation, PAVM)所致右向左分流,并分析其分流特点。**方法**　收集 2008—2015 年就诊于北京大学第一医院神经内科和介入血管外科的 PAVM 女性患者 8 例,均经肺部增强 CT、CT 血管造影和肺血管造影确诊,患者的血管畸形数目仅为 1 个者为单发性 PAVM,2 个或 2 个以上者为多发性 PAVM。总结患者的临床资料,分析 cTCD 的分流指标,包括平静呼吸和 Valsalva 动作后微栓子信号(microembolic signals, MES)的出现时间、持续时间和分流量。分流量采用 4 级分类法确定其分流程度:0 级(无分流),无 MES;1 级(少量分流),单侧大脑中动脉(MCA)出现 1 ~ 10 个 MES 或双侧 MCA 出现 1 ~ 20 个 MES;2 级(中量分流),单侧 MCA 出现 > 10 个 MES 或双侧 MCA 出现 > 20 个 MES,但未成帘状;3 级(大量分流),帘状栓子雨信号,不能在 TCD 频谱上区分单个 MES。持续分流为平静呼吸时存在分流,潜在分流为平静呼吸时无分流、仅在 Valsalva 动作后出现分流。**结果**　在 8 例 PAVM 患者中,有 5 例为脑梗死,其中 1 例同时合并肢体动脉栓塞。6 例为单发性 PAVM,2 例为多发性 PAVM。MES 出现时间为 5 ~ 11 s,MES 持续时间为 20 ~ 60 s。中量分流 1 例,大量分流 7 例,8 例均为持续分流,Valsalva 动作后和平静呼吸时相比,各分流指标无明显变化。**结论**　肺部影像学可显示的 PAVM 的 cTCD 右向左的分流特点为快速出现的中量至大量分流、持续分流,Valsalva 动作后和平静呼吸时相比上述分流特点无明显变化。

【关键词】 动静脉畸形,肺动脉;　超声检查,多普勒,经颅;　栓塞,反常;　回顾性研究

Detecting right-to-left shunt with contrasted transcranial Doppler sonography in patients with pulmonary arteriovenous malformations

*Sun Wei**, *Yang Min*, *Yao Yajun*, *Xing Haiying*, *Peng Qing*, *Shu Junlong*, *Men Xi*, *Liu Ran*, *Xu Ke*, *Zou Yinghua*, *Huang Yining*. * *Department of Neurology*, *Peking University First Hospital*, *Beijing 100034*, *China*
Corresponding author: *Sun Wei*, *Email*: *sunweibjmu@163.com*

【**Abstract**】 **Objective**　To investigate the features of right-to-left shunt (RLS) detected by contrasted transcranial Doppler sonography (cTCD) in patients with pulmonary arteriovenous malformation (PAVM). **Methods**　All medical records of clinical assessment, contrast-enhanced chest CT and CT angiography (CTA), pulmonary angiography (PA) and cTCD using agitated saline were reviewed of eight patients with PAVM, who admitted to the Department of Neurology and Department of Interventional Radiology and Vascular Surgery of our hospital between 2008 and 2015. The diagnosis of PAVM was confirmed by chest contrast-enhanced CT, CTA and PA in all eight patients. Patients with single PAVM were defined as having a solitary PAVM, while patients with multiple PAVM were defined as having two or more PAVM. Three observation indexes were analyzed to characterize RLS demonstrated by cTCD both during normal respiration and after Valsalva maneuver (VM), including the time interval for microembolic signals (MES) appearance, MES duration and shunt volume. The degree of shunt volume was graded a four-level categorization of zero through three according to MES count in unilateral middle cerebral artery (MCA): (1) grade 0, no occurrence of MES; (2) grade 1, 1 – 10 MES (or 1 – 20 in bilateral MCA); (3) grade 2, > 10 MES (or > 20 in bilateral MCA), but no curtain; (4) grade 3, curtain, where a single MES can not

DOI: 10.3760/cma.j.issn.1006-7876.2017.03.008

作者单位:100034 北京大学第一医院神经内科(孙葳、要雅君、邢海英、彭清、舒俊龙、门茜、刘冉、许珂、黄一宁),介入血管外科(杨敏、邹英华)
通信作者:孙葳,Email: sunweibjmu@163.com

万方数据

be discriminated within the TCD spectra. Shunt volume was small for grade 1, medium for grade 2, large for grade 3. RLS was considered latent shunt if occurring only after VM and continuous shunt if during normal respiration. **Results** Among eight patients with PAVM, five patients experienced cerebral infarction and one patient also had artery embolism of her limbs. Six patients had single PAVM and the other two had multiple PAVM. The time interval for MES appearance was 5 – 11 s and MES duration was 20 – 60 s. Shunt volume was large in seven cases and medium in one case. All cases had continuous shunt. No significant difference was observed on the features of shunt between during normal respiration and after VM. **Conclusions** The features of RLS detected by cTCD of PAVM visible on contrast-enhanced chest CT, CTA and PA are rapid appearance of medium to large shunt volume and continuous shunt without significant difference between during normal respiration and after VM.

【Key words】 Arteriovenous malformations, pulmonary artery; Ultrasonography, Doppler, transcranial; Embolism, paradoxical; Retrospective studies

右向左分流(right-to-left shunt, RLS)导致反常栓塞是隐源性卒中的可能原因之一[1-2]。RLS 以卵圆孔未闭(patent foramen ovale, PFO)最为常见[1,3-4],目前在临床上已被广泛认识。对比增强经颅多普勒超声(contrasted transcranial Doppler sonography, cTCD)又被称为 TCD 声学造影或 TCD 发泡试验,以经食道超声心动图声学造影(contrasted transesophagus echocardiography, cTEE)作为诊断"金标准",cTCD 筛查心内分流的敏感度和特异度分别高达 96% 和 92%[3-4]。但是 cTCD 阳性只能提示患者存在 RLS,并不一定均为 PFO,还可能存在其他心内分流和肺内分流途径如肺动静脉畸形(pulmonary arteriovenous malformation, PAVM)[5-11]。PAVM 较为罕见,一旦确诊则有可能通过特异性治疗如介入或手术预防栓塞的复发[5-7,12-13]。进一步判断 cTCD 筛查阳性者的分流原因很有临床意义,因此,我们总结分析 8 例 PAVM 的 cTCD 分流特点,供临床参考。

资料和方法

一、研究对象

收集 2008—2015 年就诊于北京大学第一医院神经内科和介入血管外科的 8 例 PAVM 患者,年龄 15 ~ 49 岁,均为女性。纳入标准:(1)行 cTCD 检查;(2)经肺部增强 CT、CT 血管造影(computed tomography angiography, CTA)和肺血管造影(pulmonary angiography, PA)确诊为 PAVM。排除标准:颞窗超声不能穿透,无法进行 cTCD 检查。

二、研究方法

1. 一般临床资料:收集患者的临床资料和实验室检查结果,包括:患者的年龄,性别,是否合并血栓栓塞事件如脑梗死和其他动脉栓塞,有无肺部症状(咯血、胸闷、喘憋、呼吸困难),有无鼻出血、便血、贫血、偏头痛,有无卒中传统危险因素包括高血压病、糖尿病、高脂血症、冠状动脉粥样硬化性心脏病、吸烟,有无 PAVM 相关表现的家族史如其他脏器血管畸形、鼻出血、偏头痛、脑梗死。部分患者行常规经胸超声心动图(transthoracic echocardiography, TTE)、常规经食道超声心动图(transesophagus echocardiography, TEE)和 cTEE 检查,记录其结果。

2. cTCD 检查:采用 EME Companion TC2021-Ⅲ(EME 公司,德国)或德力凯 EMS-9A TCD 检测仪(深圳市德力凯医疗设备股份有限公司,中国)进行微栓子监测,均配置专业监测软件,采用人工分析各分流指标,避免偏倚。患者取平卧位,以 2×10^6 Hz 的监测探头取得双侧大脑中动脉(MCA)的最佳血流信号,分别于患者平静呼吸和 Valsalva 动作(Valsalva maneuver)后注射激化生理盐水(9 ml 生理盐水 + 1 ml 空气 + 微量自体血),注射同时开始计时。由具有丰富经验的医师操作并动态存贮监测过程,人工识别微栓子信号(microembolic signals, MES)并人工分析以下分流指标:MES 的出现时间、持续时间和分流量。分流量根据 MES 的数目采用国际共识推荐的 4 级分类法确定程度:0 级,无分流,无 MES;1 级,小量分流,单侧 MCA 出现 1 ~ 10 个 MES 或双侧 MCA 出现 1 ~ 20 个 MES;2 级,中量分流,单侧 MCA 出现 > 10 个 MES 或双侧 MCA 出现 > 20 个 MES,但未成帘状;3 级,大量分流,帘状栓子雨信号,不能在 TCD 频谱上区分单个 MES[14-16]。持续分流为平静呼吸时存在分流;潜在分流为平静呼吸时无分流、仅在 Valsalva 动作后出现分流[16-17]。

3. 肺部影像学:对患者行肺部增强 CT、CTA 和 PA 检查。记录 PAVM 的部位、数目和大小。每例患者的血管畸形数目仅 1 个者为单发性 PAVM,有 2 个或 2 个以上者为多发性 PAVM[18]。根据 PAVM 的供血动脉来源和数目分为单纯型和复杂型 PAVM,供血动脉来自同一肺段动脉者为单纯型,具

万方数据

有来自不同肺段动脉的多支供血动脉者为复杂型[18]。测量供血动脉直径和畸形血管团扩张所形成的囊瘤的最大直径[18],如存在多支供血动脉,则测量最主要的供血动脉直径;如为多发性 PAVM,则测量最大血管畸形对应的供血动脉直径和囊瘤最大直径[18]。

结　　果

一、一般临床资料(表 1)

8 例患者的就诊原因为脑梗死 5 例,其中 1 例合并肢体动脉栓塞,间断咳嗽 1 例,2 例因体检胸片发现肺部阴影而就诊。其他具体的临床表现详见表 1。8 例患者均不合并卒中的传统危险因素。1 例行 TTE、1 例行 TTE 和 TEE 检查均无特异阳性发现;2 例行 cTEE 检查显示心外分流,提示 PAVM,其中 1 例合并 PFO。

二、cTCD 检查(表 1,图 1)

表 1　8 例女性肺动静脉畸形患者的临床资料、cTCD 和肺部影像学结果

例序	年龄(岁)	就诊原因	其他临床表现	cTCD 分流特点			肺部影像学[数目,类型,供血动脉/囊瘤直径(mm)]
				出现时间(s)	持续时间(s)	分流量	
1	40	脑梗死	胸片肺部可疑阴影	9	33	3 级	单发,单纯,3.0/10.0
2	49	脑梗死	小脑海绵状血管畸形(无症状性)	8	60	3 级	单发,单纯,2.0/8.0
3	33	脑梗死	偏头痛	10	50	2 级	单发,单纯,1.7/8.0
4	33	间断咳嗽	鼻出血,皮肤毛细血管扩张,家族成员有鼻出血和毛细血管扩张	7	38	3 级	单发,单纯,2.0/10.0
5	47	脑梗死,上肢动脉栓塞	鼻出血,中度贫血,家族成员有鼻出血、脑梗死和偏头痛	9	23	3 级	单发,单纯,3.7/20.0
6	15	体检胸片示肺部阴影	无	6	20	3 级	单发,单纯,3.1/29.0
7	46	脑梗死	鼻出血,胸片肺部阴影	5	60	3 级	双肺多发(2 个),单纯,4.5/34.0
8	37	体检胸片示肺部阴影	肝血管畸形	6	60	3 级	双肺多发,复杂,7.0/22.0

注:cTCD:对比增强经颅多普勒超声

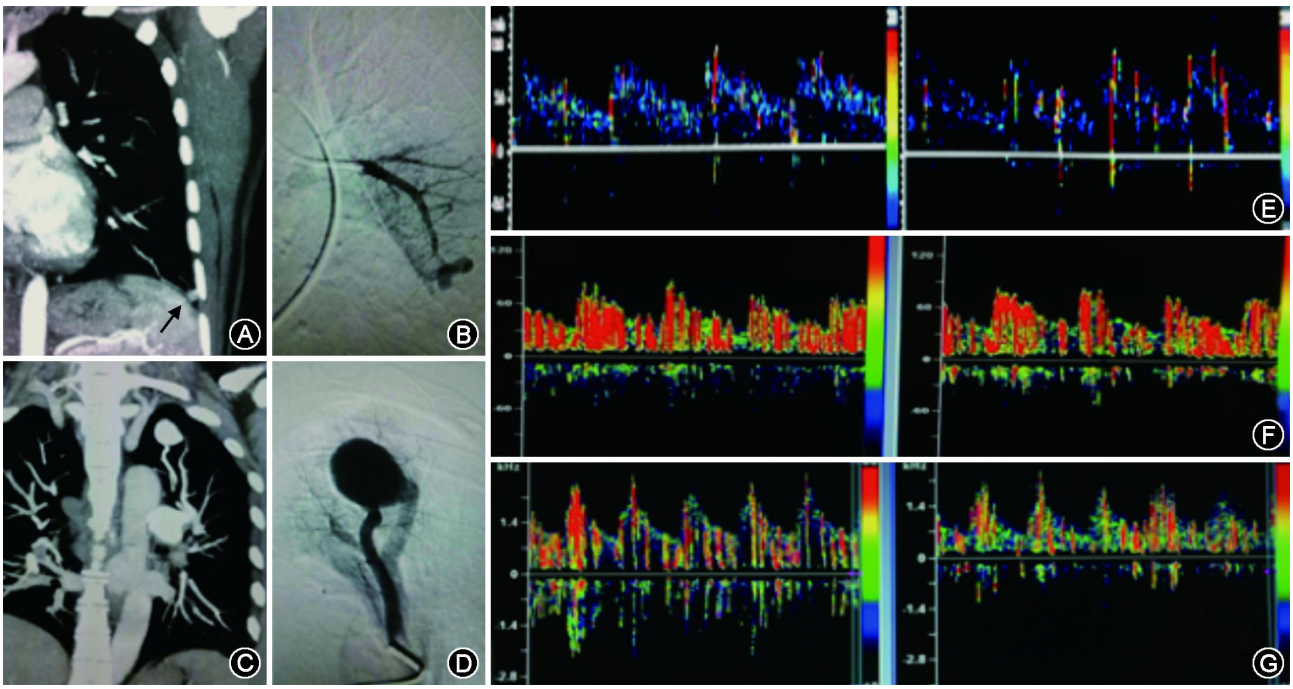

图 1　肺动静脉畸形(PAVM)患者的肺部 CT 血管造影(CTA)、肺动脉造影和对比增强经颅多普勒超声(cTCD)检查结果。A:33 岁女性(例 3),肺 CTA 显示 PAVM(箭头);B:33 岁女性(例 4),肺动脉造影显示 PAVM;C:47 岁女性(例 5),肺 CTA 显示 PAVM;D:与图 C 为同一患者(例 5),肺血管造影显示 PAVM;E:与图 A 为同一患者(例 3),cTCD 分流量 2 级;F:与图 B 为同一患者(例 4),cTCD 分流量 3 级;G:与 C、D 为同一患者(例 5),cTCD 分流量 3 级

万方数据

8 例患者的 MES 出现时间为 5 ~ 11 s,MES 持续时间为 20 ~ 60 s,分流量为中量至大量,3 级分流者 7 例,2 级分流者 1 例。Valsalva 动作后与平静呼吸时相比,MES 的出现时间、持续时间、分流量均无明显变化。

三、肺部影像学结果(图 1)

8 例患者均行肺部增强 CT 和 CTA 检查,其中 7 例行 PA 检查。发现 6 例为单发性 PAVM,2 例为多发性 PAVM。患者 PAVM 的数目、类型、供血动脉直径和囊瘤的最大直径结果详见表 1。

讨　论

隐源性卒中与 PFO 导致反常栓塞的关系目前已被普遍认识,针对隐源性卒中或青年卒中开始进行 PFO 筛查,cTCD 因其无创、敏感度高的特点成为筛查 PFO 的首选工具[3-4,14]。然而 cTCD 阳性只能提示 RLS,分流途径并非只限于 PFO,还包括较 PFO 少见的其他心内分流如房间隔缺损、室间隔缺损等[19],常规 TTE 检查可以识别患者的房间隔缺损和室间隔缺损,临床不易漏诊。此外,还有尚未被充分认识的肺内分流途径即 PAVM[5-11]。PAVM 是一种罕见的先天性肺部血管畸形,由于血管发育异常,肺动脉不经过肺毛细血管床与肺静脉直接交通,可以孤立存在或者作为遗传性出血性毛细血管扩张症(hereditary hemorrhagic telangiectasia, HHT)的肺部表现。PAVM 和 PFO 导致的分流不能被常规 TTE 识别,需要进行 cTTE、cTEE 或者 cTCD,如果隐源性卒中患者的常规病因筛查评估不包括上述声学造影检查,容易漏诊,而确诊 PAVM 后有可能对患者行介入或手术治疗,可有效预防栓塞复发[5-7,10,12-13]。

PAVM 的确诊主要依靠肺部增强 CT、CTA 和 PA 等手段,但这些方式均具有放射暴露和有创检查的局限性,并且可能无法显示微小 PAVM[5,12]。而 cTCD 对分流入颅内动脉的微气泡高度敏感[3-4,14],目前关于 PAVM 的 cTCD 分流特点的研究很少,国外有少数文献报道[6,20-22],国内仅有数例个案[7,10]。我们前期报道的 2 例以隐源性卒中为首发表现的 PAVM,经 cTCD 筛查发现、确诊并介入栓塞治疗[7]。在此基础上我们进一步收集总结了 8 例 PAVM 的 cTCD 分流特点。

分析 8 例患者的 cTCD 分流指标,MES 出现时间迅速(5 ~ 11 s),持续时间较长(20 ~ 60 s),分流量为中量至大量,均为持续分流即平静呼吸时就存在分流,又称为静息分流[16-17],无潜在分流,Valsalva 动作后和平静呼吸时相比分流特点无明显变化,反映了肺部影像学可显示的 PAVM 的分流特点,即受肺动静脉直接交通压力驱动的、相对不受 Valsalva 动作影响的中量至大量持续分流。而 PFO 分流取决于其解剖特点和左右心的压力梯度[14],受 Valsalva 动作增加右心压力的影响,可能表现为:潜在分流;持续分流伴 Valsalva 动作较平静呼吸时分流增加;当合并右心压力升高的基础疾病时,PFO 持续开放,表现为持续大量分流、Valsalva 动作与平静呼吸时相比分流无明显变化,最后这种 PFO 的分流表现与本组 PAVM 的分流特点相似,需要进一步加以鉴别。

Kimura 等[6]对 4 例 PAVM 行 cTCD 检查,结果为持续分流。Horner 等[20]认为 cTCD 分流的出现时间在心内和肺内分流分别约为 11 s 和 14 s,因存在重叠无法区分两者,该研究纳入肺内分流仅 5 例,经 cTEE 诊断,缺乏肺 CT 证实,仅有数个 MES 反映了其可能是微小肺内分流。Manawadu 等[21]通过对 12 例 HHT 患者检测 cTCD 发现,MES 早期出现(< 5 个心动周期)可见于 3 例 PFO,MES 晚期出现(>7 个心动周期)可见于肺 CT 未显示 PAVM 的 2 例患者,该研究中肺 CT 证实的 PAVM 仅有 4 例。上述研究都没有详细描述分流的特点。虽然从理论上分析造影剂从右心房到左心房的分流出现时间,PAVM 与 PFO 相比要晚 3 ~ 5 个心动周期,但实际上 cTCD 的 MES 出现时间在两者之间存在重叠,该理论差异可能会被其他因素减弱,如 PAVM 中分流经过肺循环的时间非常短暂,不同患者之间基础心率的快慢也会导致循环时间出现差异,PFO 中微气泡到达右心房后可能会旋转停留,不一定直接过隔分流至左心房[23-25]。有文献报道 cTCD 诊断 PFO 的 MES 出现时间在 22 s 之内,甚至可以更晚,共识中也提出该时间并不存在某一绝对界值[14]。本研究中 PAVM 患者的 MES 出现时间为 5 ~ 11 s,说明分流快速出现,与 PFO 诊断所采用的时间重叠,因此,单纯根据 MES 的出现时间并不能区分两者。虽然 cTCD 的单一分流指标无法区分,但是综合分析各指标具有临床指导意义,使得 cTCD 可作为 PAVM 的筛查工具。如果同时具备快速出现的中量至大量分流(尤其是大量分流)、持续分流、Valsalva 动作和平静呼吸相比各分流指标无明显变化,提示可能存在肺 CT 和 CTA 可显示的 PAVM,建议行肺增强 CT 和 CTA 检查。此外,还要注意少数情况下 PAVM 和 PFO 可能并存于同一例患者当中[7,26-27]。本研究中

万方数据

就有 1 例患者为两者并存。

我们进一步分析了 cTCD 分流量是否能够预测 PAVM 的大小,结果提示中量分流者仅 1 例,其供血动脉和囊瘤在本组患者中均为最小;7 例大量分流者中,没有显示供血动脉和囊瘤大小与分流量明显相关,这可能是因为 cTCD 对分流量的检测具有“天花板效应”,3 级分流已呈“帘状栓子雨”信号,难以进一步加以区分。我们没有收集到肺 CT 不能显示的微小 PAVM,故结果可能不适合微小 PAVM。Kijima 等[22]认为 cTCD 分流量大者供血动脉直径较大,有关 cTTE 的研究也表明大量分流与肺 CT 可显示的 PAVM 相关,更可能出现临床症状和潜在的栓塞风险,更可能进行临床干预[25,28-29]。微小 PAVM 难以被肺部影像学证实,潜在栓塞风险低,进行临床干预如介入栓塞或手术治疗的可能性不大,因此,对微小分流没有必要进行肺 CT 检查而增加放射暴露[12,25]。

本研究中的 8 例 PAVM 患者均为女性,既往研究也报道女性较男性患者多见,男女患病比例约为 1∶2[5-6,12],原因尚有待于进一步研究探讨。本研究使用了两种型号的 TCD 检测仪,均配置有专业监测功能软件,但是两者对 MES 的检测是否存在偏倚尚缺乏相关研究证实。因此,本研究由具有丰富临床经验的医师操作并动态存贮监测过程,采用人工识别 MES 并人工分析各分流指标,且气泡造成的 MES 信号强度很强并显著突出于背景血流信号,非常易于识别,最大限度地避免了由于检测机器的不同可能造成的偏倚。由于回顾性病例研究的局限性,本组患者未能全部行 cTEE 以明确 PAVM 与 PFO 是否为单独存在还是并存,因此,目前尚难以进行单纯 PAVM 和 PFO 之间的对照分析,未来期望进一步的深入研究加以探索。

利益冲突　无

参　考　文　献

[1] Kizer JR, Devereux RB. Clinical practice. Patent foramen ovale in young adults with unexplained stroke[J]. N Engl J Med, 2005, 353(22): 2361-2372. DOI: 10.1056/NEJMcp043981.

[2] Bang OY, Ovbiagele B, Kim JS. Evaluation of cryptogenic stroke with advanced diagnostic technique[J]. Stroke, 2014, 45(4): 1186-1194. DOI: 10.1161/STROKEAHA.113.003720.

[3] Mojadidi MK, Roberts SC, Winoker JS, et al. Accuracy of transcranial Doppler for the diagnosis of intracardiac right-to-left shunt: a bivariate meta-analysis of prospective studies[J]. JACC Cardiovasc Imaging, 2014, 7(3): 236-250. DOI: 10.1016/j.jcmg.2013.12.011.

[4] Katsanos AH, Psaltopoulou T, Sergentanis TN, et al. Transcranial Doppler versus transthoracic echocardiography for the detection of patent foramen ovale in patients with cryptogenic cerebral ischemia: A systematic review and diagnostic test accuracy meta-analysis[J]. Ann Neurol, 2016, 79(4): 625-635. DOI: 10.1002/ana.24609.

[5] Moussouttas M, Fayad P, Rosenblatt M, et al. Pulmonary arteriovenous malformations: cerebral ischemia and neurologic manifestations[J]. Neurology, 2000, 55(7): 959-964.

[6] Kimura K, Minematsu K, Nakajima M. Isolated pulmonary arteriovenous fistula without Rendu-Osler-Weber disease as a cause of cryptogenic stroke[J]. J Neurol Neurosurg Psychiatry, 2004, 75(2): 311-313.

[7] 孙葳, 周知, 孙丽丽, 等. 反常栓塞导致以隐源性卒中为首发表现的肺动静脉畸形的诊治[J]. 中华神经科杂志, 2012, 45(6): 409-413. DOI: 10.3760/cma.j.issn.1006-7876.2012.06.013.

[8] 唐海云, 龙小艳, 肖波, 等. 肺动静脉瘘致脑梗死一例[J]. 中华神经科杂志, 2010, 43(8): 599-600. DOI: 10.3760/cma.j.issn.1006-7876.2010.08.027.

[9] 陈晓丽, 刘运财, 张扬, 等. 肺动静脉瘘合并反常性、复发性脑栓塞一例[J]. 中华神经科杂志, 2013, 46(2): 126. DOI: 10.3760/cma.j.issn.1006-7876.2013.02.014.

[10] 王贤军, 宋小洁, 李伟, 等. 经颅多普勒超声发泡试验联合肺部 CT 诊断肺动静脉瘘所致反常脑栓塞一例[J]. 中华神经科杂志, 2015, 48(9): 797-798. DOI: 10.3760/cma.j.issn.1006-7876.2015.09.016.

[11] Goutman SA, Katzan IL, Gupta R. Transcranial Doppler with bubble study as a method to detect extracardiac right-to-left shunts in patients with ischemic stroke[J]. J Neuroimaging, 2013, 23(4): 523-525. DOI: 10.1111/j.1552-6569.2012.00738.x.

[12] Gossage JR, Kanj G. Pulmonary arteriovenous malformations. A state of the art review[J]. Am J Respir Crit Care Med, 1998, 158(2): 643-661. DOI: 10.1164/ajrccm.158.2.9711041.

[13] Faughnan ME, Palda VA, Garcia-Tsao G, et al. International guidelines for the diagnosis and management of hereditary haemorrhagic telangiectasia[J]. J Med Genet, 2011, 48(2): 73-87. DOI: 10.1136/jmg.2009.069013.

[14] Jauss M, Zanette E. Detection of right-to-left shunt with ultrasound contrast agent and transcranial Doppler sonography[J]. Cerebrovasc Dis, 2000, 10(6): 490-496.

[15] Basic identification criteria of Doppler microembolic signals. Consensus Committee of the Ninth International Cerebral Hemodynamic Symposium[J]. Stroke, 1995, 26(6): 1123.

[16] 中国医师协会心血管内科医师分会. 卵圆孔未闭处理策略中国专家共识[J]. 心脏杂志, 2015, 27(4): 373-379. DOI: 10.13191/j.chj.2015.0106.

[17] Rigatelli G, Dell' Avvocata F, Cardaioli P, et al. Permanent right-to-left shunt is the key factor in managing patent foramen ovale[J]. J Am Coll Cardiol, 2011, 58(21): 2257-2261. DOI: 10.1016/j.jacc.2011.06.064.

[18] White RI Jr, Pollak JS, Wirth JA. Pulmonary arteriovenous malformations: diagnosis and transcatheter embolotherapy[J]. J Vasc Interv Radiol, 1996, 7(6): 787-804. DOI: 10.1016/S1051-0443(96)70851-5.

[19] 周知, 孙伟平, 孙葳, 等. 反常栓塞致双侧丘脑旁正中区域梗死一例[J]. 中华神经科杂志, 2010, 43(3): 221. DOI: 10.3760/cma.j.issn.1006-7876.2010.03.015.

[20] Horner S, Ni XS, Weihs W, et al. Simultaneous bilateral contrast transcranial Doppler monitoring in patients with intracardiac and intrapulmonary shunts[J]. J Neurol Sci, 1997, 150(1): 49-57.

[21] Manawadu D, Vethanayagam D, Saqqur M, et al. Screening for right-to-left shunts with contrast transcranial Doppler in hereditary hemorrhagic telangiectasia[J]. Stroke, 2011, 42(5): 1473-1474. DOI: 10.1161/STROKEAHA.110.608224.

[22] Kijima Y, Gevorgyan R, McWilliams JP, et al. Usefulness of Transcranial Doppler for Detecting Pulmonary Arteriovenous

万方数据

Malformations in Hereditary Hemorrhagic Telangiectasia[J]. Am J Cardiol, 2016, 117(7): 1180-1184. DOI: 10.1016/j.amjcard.2015.12.061.

[23] Chessa M, Drago M, Krantunkov P, et al. Differential diagnosis between patent foramen ovale and pulmonary arteriovenous fistula in two patients with previous cryptogenic stroke caused by presumed paradoxical embolism[J]. J Am Soc Echocardiogr, 2002, 15(8): 845-846.

[24] Freeman JA, Woods TD. Use of saline contrast echo timing to distinguish intracardiac and extracardiac shunts: failure of the 3-to 5-beat rule[J]. Echocardiography, 2008, 25(10): 1127-1130. DOI: 10.1111/j.1540-8175.2008.00741.x.

[25] Velthuis S, Buscarini E, Gossage JR, et al. Clinical implications of pulmonary shunting on saline contrast echocardiography[J]. J Am Soc Echocardiogr, 2015, 28(3): 255-263. DOI: 10.1016/j.echo.2014.12.008.

[26] Peters B, Ewert P, Schubert S, et al. Rare case of pulmonary arteriovenous fistula simulating residual defect after transcatheter closure of patent foramen ovale for recurrent paradoxical embolism[J]. Catheter Cardiovasc Interv, 2005, 64(3): 348-351. DOI: 10.1002/ccd.20293.

[27] Unger P, Stoupel E, Shadfar S, et al. Recurrent transient ischemic attacks in a patient with intrapulmonary arteriovenous shunting detected after closure of a patent foramen ovale[J]. J Am Soc Echocardiogr, 2004, 17(7): 775-777. DOI: 10.1016/j.echo.2004.02.014.

[28] Zukotynski K, Chan RP, Chow CM, et al. Contrast echocardiography grading predicts pulmonary arteriovenous malformations on CT[J]. Chest, 2007, 132(1): 18-23. DOI: 10.1378/chest.06-2356.

[29] Karam C, Sellier J, Mansencal N, et al. Reliability of contrast echocardiography to rule out pulmonary arteriovenous malformations and avoid CT irradiation in pediatric patients with hereditary hemorrhagic telangiectasia[J]. Echocardiography, 2015, 32(1): 42-48. DOI: 10.1111/echo.12615.

(收稿日期:2016-07-18)

(本文编辑:许倩)

·启事·

本刊对文稿中缩略语的书写要求

在本刊发表的学术论文中,尽量少使用缩略语。已被公知公认的缩略语在摘要和正文中可以不加注释直接使用(表1);不常用的和尚未被公知公认的缩略语以及原词过长、在文中多次出现者,若为中文可于文中第1次出现时写明全称,在圆括号内写出缩略语,若为外文可于文中第1次出现时写出中文全称,在圆括号内写出外文全称及其缩略语,不超过4个汉字的名词不宜使用缩略语。

表1　中华神经科杂志常用缩略语

缩略语	中文全称	缩略语	中文全称	缩略语	中文全称
ALT	丙氨酸氨基转移酶	GABA	γ-氨基丁酸	NE	去甲肾上腺素
ApoE	载脂蛋白 E	GC	糖皮质激素	NGF	神经生长因子
AST	天冬氨酸氨基转移酶	HBV	乙型肝炎病毒	NIHSS	美国国立卫生研究院卒中评分
ATP	三磷酸腺苷	HE	苏木素-伊红	PBS	磷酸盐缓冲液
CMV	巨细胞病毒	HIV	人类免疫缺陷病毒	PET	正电子发射断层摄影术
CNS	中枢神经系统	HLA	人类白细胞抗原	RT-PCR	逆转录-聚合酶链反应
CRP	C 反应蛋白	HPLC-FD	高效液相色谱	SOD	超氧化物歧化酶
CT	电子计算机体层扫描	IL	白细胞介素	SPECT	单光子发射计算机断层扫描
DAB	联苯胺显色剂	LDH	乳酸脱氢酶	TCD	经颅多普勒超声
DSA	数字减影血管造影	MHC	组织相容性复合物	TH	酪氨酸羟化酶
DTI	磁共振弥散张量成像	MMSE	简易精神状态检查	TIA	短暂性脑缺血发作
DWI	弥散加权成像	MRI	磁共振成像	TNF	肿瘤坏死因子
ELISA	酶联免疫吸附测定	MRA	磁共振血管造影	TOAST	急性卒中治疗试验
FLAIR	液体衰减反转恢复序列	mtDNA	线粒体 DNA	WHO	世界卫生组织

中华神经科杂志编辑部

万方数据